زخم سالک؟

زخم سالک

- پس از گزش شخص توسط پشه خاکی ماده آلوده و گذشت دوره کمون بیماری در محل گزش پشه برجستگی به رنگ قرمز ایجاد می شود که کمی خارش دارد ولی فاقد درد می باشد.
- با گذشت چند هفته، این برجستگی سفت شده و اطراف آن ملتهب و به رنگ قرمز در می آید و بعد از ۳-۲ ماه بر روی برجستگی، فرو رفتگی به عمق ۱ میلیمتر ایجاد می شود که به تدریج از ضایعه مایعی ترشح می شود که تدریجا به صورت دلمه در می آیند.
- با گذشت زمان رنگ دلمه قهوه ای شده و سرانجام به صورت زخم سرباز در می آید.
- این زخم دارای حاشیه نامنظم و برجسته است اگر دلمه از روی زخم برداشته شود زخم دارای سطحی شفاف و قرمز رنگ می باشد که کف آن فرو رفته است.
- این زخم درد ندارد ولی گاهی دارای کمی خارش است.
- در صورتیکه زخم به باکتری و یا قارچ آلوده نشود ابتدا از مرکز شروع به بهبودی کرده و به تدریج التهاب زخم کاهش پیدا می کند و آن دلمه خشک می شود
- پس از۱۲-۶ ماه ضایعه بهبود می یابد و جای آن به صورت جای سوختگی ، جوشگاه Scar مشاهده می شود.

Clinical period



Scar

اشکال بالینی بیماری

- اشکال بالینی با توجه به عامل بیماری و علائم بالینی عفونت در انسان:
- خشک (شهری)
- مرطوب (روستائی)
- عود کننده (Recidivans لوپوئید)
- منتشر
- اشکال غیر معمول: اسپوروتریکوئید ،زردزخمی ،توموری ،زگیلی ،بادسرخی محو شونده و ... مشاهده می شود.
- همچنین لیشمانیوز پوستی ممکن است به اشکال حاد و یا مزمن دیده شود.

آشنایی با اشکال مختلف زخم

- زخم لیشمانیا دارای اشکال مختلفی می باشد:

- شکل زخم در عین حال که میتواند کمک کننده در تشخیص باشد نباید باعث گمراهی گردد.
- محل زخم نیز خود کمک کننده است.
- معمولا زخم سالک در نواحی باز بدن بخصوص دست صورت پا و بازو ایجاد می شود.
- اما در نواحی غیر مرسوم نیزدیده شده است.

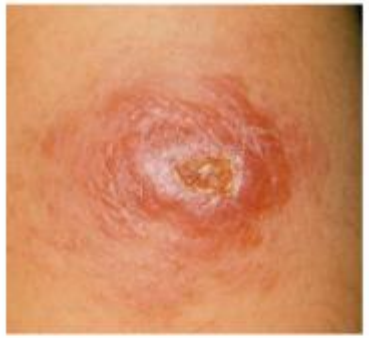

Fig. 3. Typical lesion of cutaneous leishmaniasis

(a)

(b)

Fig. 4. Nodule (a) and plaque (b) with satellite papules

Differential diagnosis of cutaneous leishmaniasis

Volcano-shape Lesion

Cutaneous Leishmaniasis

- **گونه های آلوده کننده انگل می توانند بر جنبه ضایعه تأثیر بگذارند:**

- لیشمانیوز جلدی ناشی از *L. tropica* اغلب به صورت زخم های خشک پوست ظاهر می شود که معمولاً خود به خود در عرض حدود ۱ سال یا بیشتر بهبود می یابند.
- لیشمانیوز جلدی ناشی از لیشمانیوز ماژور اغلب به صورت پوست شدیدا ملتهب و زخمی ظاهر می شود که معمولاً طی ۲ تا ۸ ماه خود به خود بهبود می یابد.
- ممکن است ضایعات متعددی وجود داشته باشد، به خصوص در بیماران با مشکلات نفص ایمنی.
- لیشمانیوز جلدی ناشی از *L. infantum* به طور معمول باعث ایجاد یک ضایعه ندولار در پوست می شود(یعنی پوسته یا زخمی وجود ندارد و به جز سفتی و رنگ، پوست روی ضایعه تقریباً طبیعی به نظر می رسد).
- اگرچه *L. Infantum* همچنین باعث لیشمانیوز احشایی می شود، ضایعات جلدی اغلب بدون درگیری احشایی ایجاد می شوند.

Zoonotic Cutaneous Leishmaniasis (ZCL)

سالک مرطوب (روستایی)

Anthroponotic Cutaneous Leishmaniasis (ACL)

سالک خشک (شهری)

Urban Leishmaniasis •

Leishmania tropica •

Scar: Dry and closed •

Rural Leishmaniasis •

Leishmania major •

Scar: wet and open •

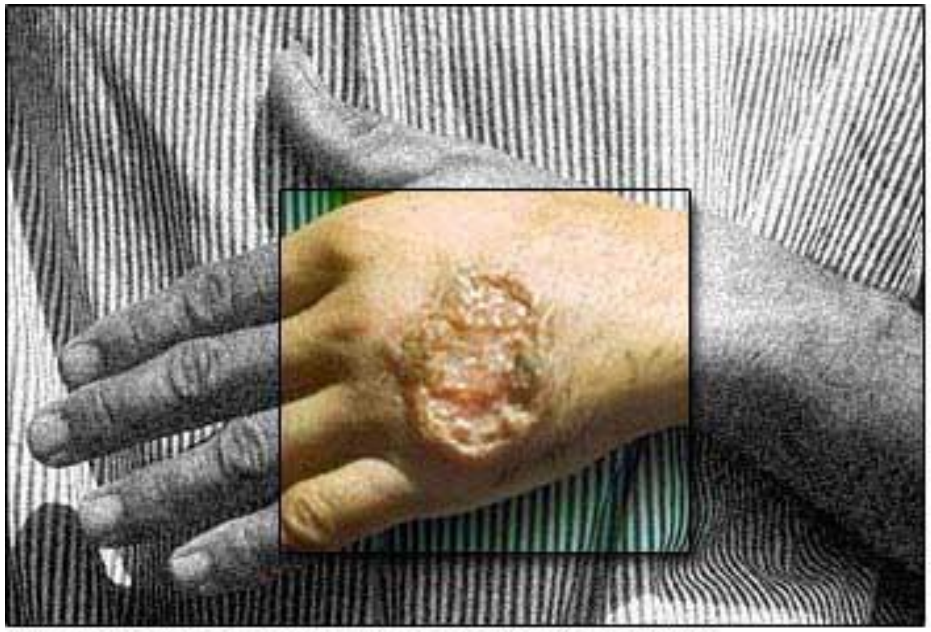

Skin lesion from a person with cutaneous leishmaniasis (CDC/Dr. D.S. Martin).

cutaneous leishmaniasis caused by *Leishmania infantum*

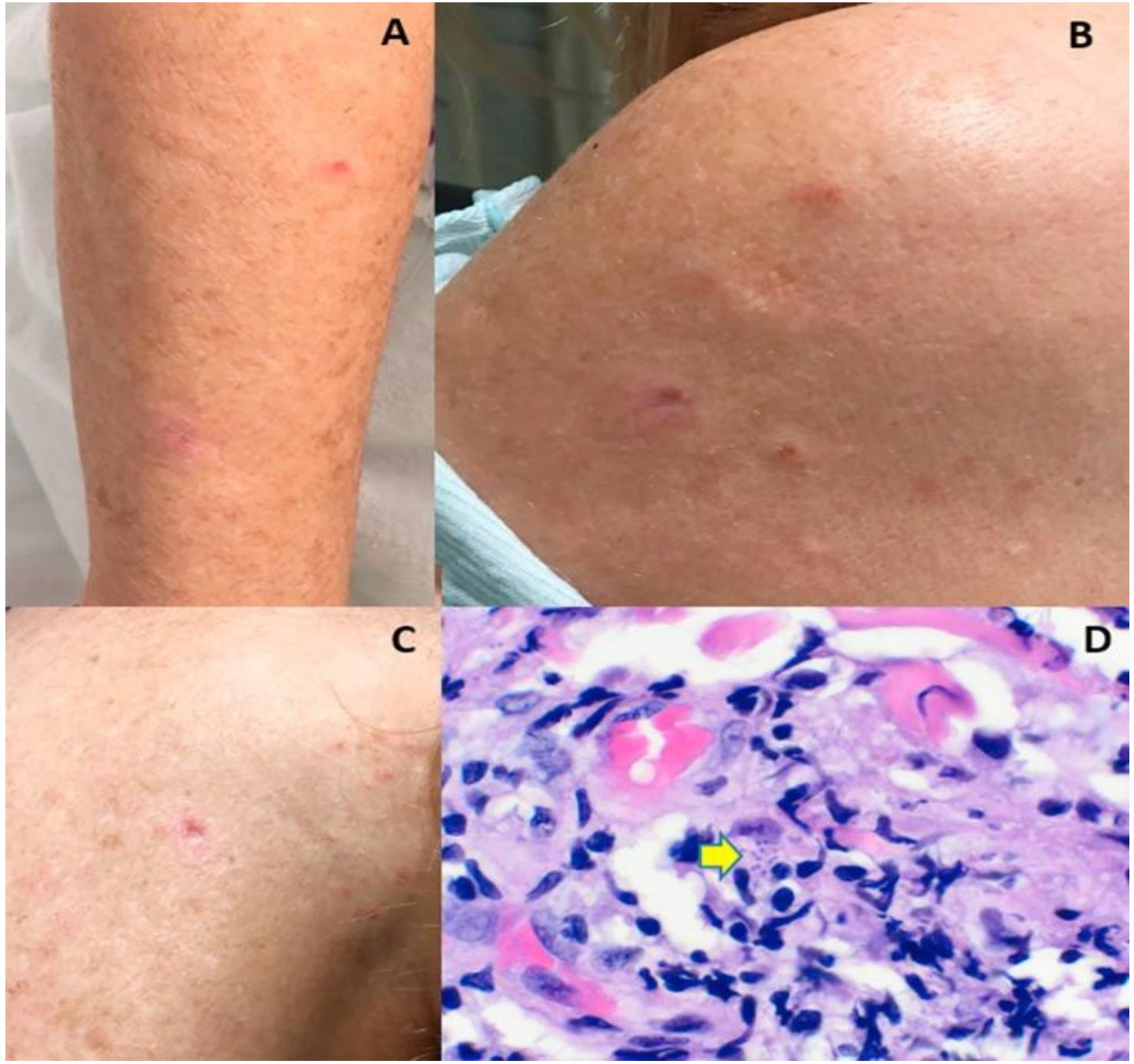

Multiple maculo-nodular skin lesions of 1 cm in diameter in arms, shoulder and upper back. (D) Histology from skin biopsy showing amastigotes (H&E, 200X)

اشکال نادر

- **لیشمانیوز جلدی همراه با لنفانژیت ندولار**
- لیشمانیوز جلدی همراه با لنفانژیت ندولار شکل نادری از این بیماری است
- ندول‌های زیر جلدی معمولاً نامشخص، بدون درد و نزدیک به ضایعات پوستی اولیه هستند.
- هنگامی که چندتایی هستند، اغلب یک پیکربندی خطی را نشان می دهند

- لیشمانیوز مجدد(Leishmaniasis recidivans)

لیشمانیوز مجدد که به عنوان لیشمانیوز لوپوئید یا توبرکلوئید نیز شناخته می شود.
تقریباً منحصراً با عفونت *L. tropica* مرتبط است.

ضایعات پاپولی مشخص می توانند ماه ها تا سال ها پس از درمان بالینی، در داخل یا اطراف اسکار ضایعه بهبود یافته ظاهر شوند.

لیشمانیوز مجدد ممکن است برای سال های زیادی ادامه یابد.

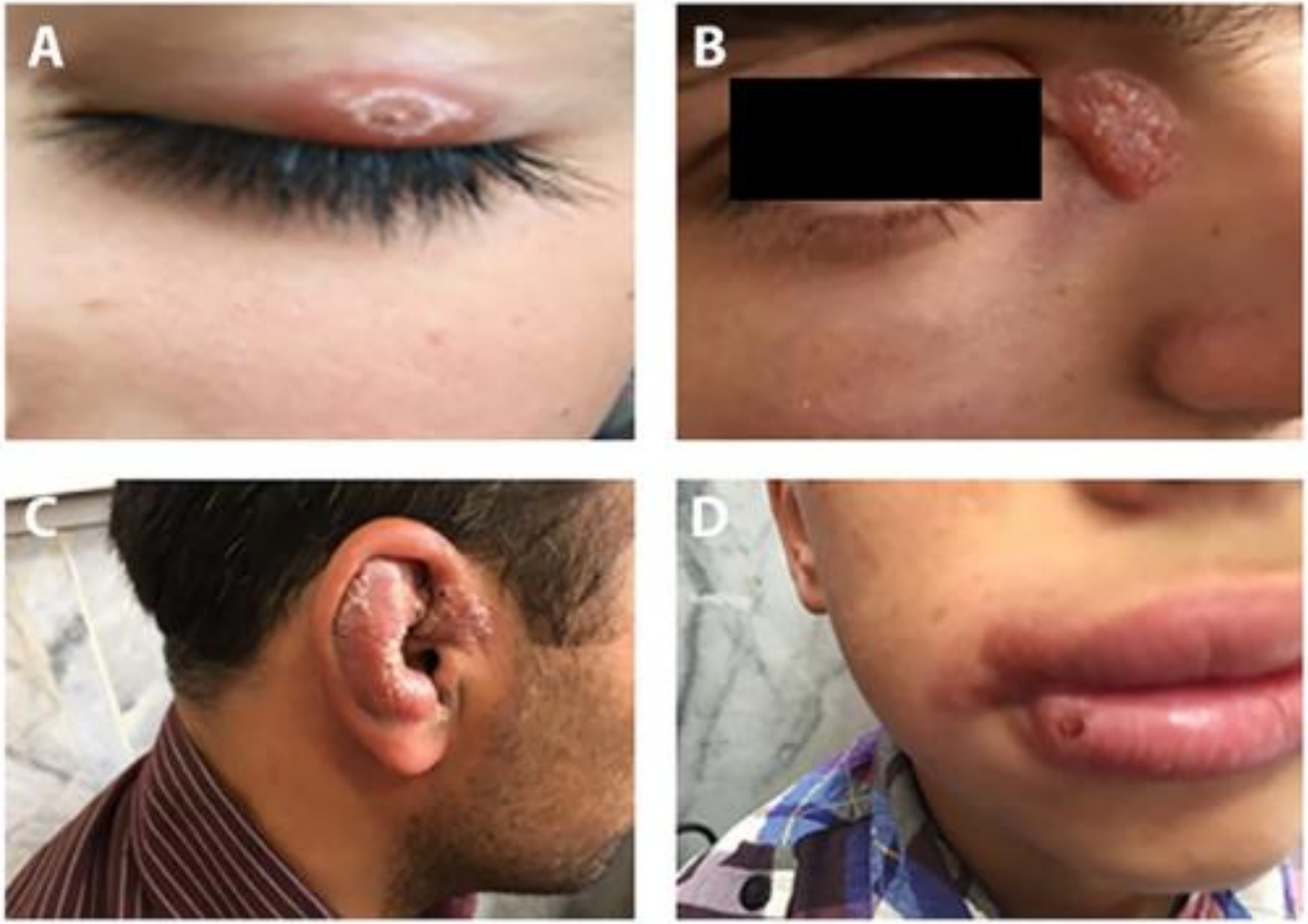

Fig 3. Sensitive areas for sampling. A) eyelid B) around the eye C) ear D) on the lips.

بیماریابی

- با توجه به اینکه سالک در بسیاری از نقاط کشور ما آندمیک می باشد لذا درصورت مشاهده هرنوع ضایعه پوستی منطبق با علائم بالینی سالک که بیش از ۱۰ روز طول کشیده باشد بایستی به سالک مشکوک شد.
- در صورتی که بیمار سابقه مسافرت به مناطق اندمیک داشته باشد یا سابقه وجود بیماری در سایر افراد خانواده یا همسایگان بیشتر بایستی به بیماری سالک مشکوک شد.
- **الف- بیماریابی غیر فعال :**
- در نوع سالک روستائی ZCL اصولا بیماریابی غیر فعال است بدین معنی که با توجه به آموزش های داده شده به کارکنان ارئه دهنده خدمات بهداشتی درمانی پزشکان بخش خصوصی و دولتی و بهورزان ، بیمارانی که مراجعه میکنند و دارای ضایعه مشکوک می باشند شناسائی و پس از ثبت مشخصات ، بیمار بوسیله فرم بیماریابی به آزمایشگاه سالک شهرستان ارجاع می شود.
- **ب- بیماریابی فعال :**
- در مناطقی که سالک شهری ACL آندمیک است یا جدیداً بروز کرده و تشخیص داده شده است بایستی حداقل هر فصل یک نوبت بیماریابی فعال خانه به خانه به همراه آموزش چهره به چهره خانواده ها صورت گیرد.
- چون در نوع شهری مخزن اصلی بیماران مبتلا به سالک می باشند پس با تشخیص آنان و درمانشان و با آموزش آنان برای پوشاندن محل زخم، مخزن بیماری از بین رفته لذا زنجیره انتقال بیماری قطع می شود.

تعاریف مورد مبتلا به لیشمانیوز جلدی (سالک) :

- **مورد مشکوک :**
- وجود پایول یا هر نوع ضایعه پوستی منطبق با علائم بالینی بخصوص در نقاط باز بدن که بیش از ۱۰
- روز طول کشیده باشد.
- **مورد محتمل :**
- مورد مشکوک به همراه وجود سابقه اپیدمیولوژیک در منطقه، یا سابقه ابتلا به سالک در همان محل و
- احتمال عود آن.
- **مورد قطعی :**
- دیدن انگل در اسمیر تهیه شده از ضایعه پوستی
- کشت مثبت انگل یا نتیجه مثبت آزمایشات تخصصی دیگر مانند PCRو ... که در آزمایشگاه های تخصصی (رفرانس) انجام می شود.

الف : اسمیر مثبت:

بیماری که دارای حداقل یک اسمیر مثبت از نظر انگل لیشمانیا در ضایعه باشد اکثر موارد بیماران مبتلا به سالک بایستی دارای اسمیر مثبت انگل شناسی باشند).

ب : اسمیر منفی :

بیماری که در اسمیرهای بررسی شده منفی است ولی شواهد اپیدمیولوژیک منطقه موید ابتلا او به سالک می باشد یا سابقه قبلی ابتلا به سالک در محل ضایعه فعلی را ذکر می نماید، بهتر است چنین مواردی در صورت در دسترس بودن بوسیله آزمایشات تکمیلی مانند کشت یا PCRتائید.

گردد.

پ : مواردی که بر اساس کشت یا تستهای تشخیصی دیگر مانند PCRتشخیص داده شده اند به عنوان کشت مثبت یا PCRمثبت ثبت می شوند.

- در موردی که امکان آزمایش اسمیر وجود ندارد و شواهد اپیدمیولوژیک منطقه موید ابتلا بیمار به می باشد یا سابقه قبلی ابتلا به سالک در ضایعه فعلی را ذکر میکند تصمیم گیری در مورد درمان به عهده پزشک بوده و بیمار به عنوان سالک بدون انجام آزمایش اسمیر تحت درمان قرار می گیرد.
- قابل توجه است که بایستی امکانات لازم جهت انجام آزمایش مستقیم حداقل در یک آزمایشگاه در هر شهرستان وجود داشته باشد و مورد مبتلا به سالک بدون انجام آزمایش اسمیر، ثبت نشود.

Laboratorial Diagnosis of Leishmaniasis

Sample acquisition: Biopsy, punch or scraping of lesion fragments for CL; biopsy or aspiration from bone marrow, lymph nodes or spleen for VL; serum for antibody detection of both clinical forms.

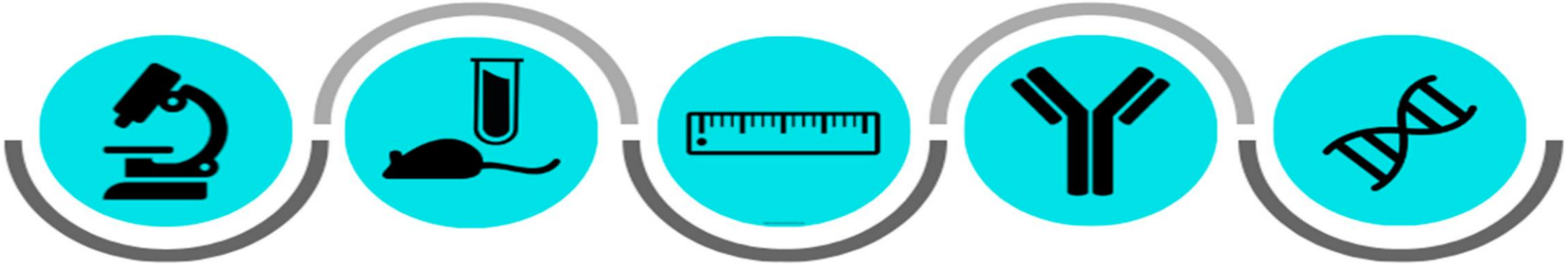

Microscopy

Based on visualization of amastigotes with Giemsa or hematoxylin and eosin stains upon microscopic examination of tissue specimens.

In vitro and *in vivo* isolation

Promastigotes can be grown in a biphasic medium using a blood agar base. Inoculation of mice or hamsters can also result in parasite isolation.

In vivo immune response

Leishmania skin test measures delayed-type hypersensitivity to antigens of the parasite. This is used for diagnosis of CL.

Antibody detection

Mainly used for VL. The most commonly used techniques are ELISA, RDT and ICT (based on recombinant antigens, mainly rK39) for VL. For CL, ELISA and Western Blot are used.

Molecular diagnosis

Based mainly on DNA amplification by PCR. The most commonly used techniques for detection and typing are PCR-RFLP, real-time PCR, DNA sequencing and LAMP.

تشخیص آزمایشگاهی

- اصولاً پیش از استفاده از روش های آزمایشگاهی برای تشخیص انواع لیشمانیوزها، **بررسی سابقه بیماری و اطلاع از محل سکونت و مسافرت به مناطق بومی این بیماری در کشور و نیز توجه به خصوصیات بالینی بیماری بسیار مهم و کمک کننده خواهد بود.**
- **ضروری است که کارشناسان بخش تشخیص بیماری از وضعیت اپیدمی بیماری در منطقه و همچنین اشکال مختلف زخم و سیر تکاملی انگل لیشمانیا آگاهی داشته باشند.**

- در آزمایشگاه **سه نمونه (گسترش)** از **نقاط مختلف ضایعه (ها)** جلدی تهیه می شود بهتر است از بیمارانی که دارای چند ضایعه هستند، چند نمونه از ضایعات مختلف گرفته شود.

- نمونه ها بایستی در اسرع وقت مورد بررسی قرار گیرند در صورتی که یک نمونه منفی باشد نمونه دوم و سپس نمونه سوم بررسی می شود.
-
- اگر یک نمونه مثبت باشد نیاز به بررسی نمونه های دوم و سوم نمی باشد.

فرم ثبت نتایج آزمایشگاهی سالک

ردیف	تاریخ	نام و نام خانوادگی	جنسیت	سن	ملیت	نام مرکز ارجاع دهنده	آدرس	محل ضایعات	تعداد ضایعات	طول مدت ضایعات	تعداد نمونه گرفته شده	نوع بیمار		نتیجه آزمایش اسمیر	شماره تماس	سایر ملاحظات(سابقه مسافرت و...)
												جدید	بقیه موارد			

روش نمونه برداری از ضایعات مشکوک به سالک و بررسی میکروسکوپی

- لبه های ملتهب و متورم ضایعه مهم ترین قسمتی است که بیشترین تراکم آماستیگوت ها را دارند.
- نکته مهم: هر چه نمونه بیشتری از بافت برداشت شود احتمال مشاهده انگل در نمونه بیشتر است.
- از آنجایی که ضایعات پوستی ممکن است دچار عفونت های ثانویه باکتریایی و یا قارچی شده باشند، لازم است محلی از ضایعه را که قصد برداشت نمونه از آن وجود دارد کاملاً تمیز نموده و اگر لازم باشد چندین مرتبه با پنبه الکل (اتانول ۷۰درصد) ضد عفونی گردد.
- **روش صحیح نمونه برداری**
- رعایت اصول ایمنی در هنگام نمونه گیری و نیز استفاده از وسایل حفاظتی مانند دستکش و غیره
- حذف کبره های روی ضایعه و هر گونه چرک روی آن
- انتخاب محل مناسب برای نمونه برداری شامل لبه خارجی، قسمت متورم و ملتهب ضایعه پوستی و **اجتناب از نمونه برداری از محل های باز و زخمی ضایعه.**
- استفاده از اتانول ۷۰ درصد برای استریل کردن و شستشوی ضایعه (قبل از نمونه برداری باید صبر کرد که الکل خشک شود).

روش صحیح نمونه برداری

- توجه به عدم استفاده از موادی مانند مرکورکوروم (ترکیبات جیوه در محل ضایعه زیرا ممکن است باعث تغییر شکل آنها شود).
- درصورت استفاده از ترکیبات ید دار برای ضدعفونی ضایعه قبل از نمونه برداری محل ضایعه بایستی به کمک پنبه آغشته به الکل ، از این ماده پاک شود.
- در صورتی که از داروهای شیمیایی یا گیاهان دارویی برروی ضایعه استفاده شده باشد باید نمونه گیری **یک هفته** به تاخیر بیافتد.
- محلی از ضایعه که برای نمونه برداری در نظر گرفته می شود بایستی توسط دو انگشت شست و سبابه محکم گرفته شده و ثابت گردد.
- با استفاده از **لانستی** که اطراف آن بریده و باریک شده باشد و یا یک **اسکالپل** استریل نوک باریک کند شده شکافی به عمق **یک میلیمتر** در منطقه گرفته شده با انگشتان ایجاد گردد.
- توسط وسایل فوق از عمق محل شکافته شده به طرف سطح و مرکز ضایعه چند خراش برای برداشت مقدار مناسب یافت و خونابه داده شود.
- وسیله نمونه گیری را بیرون آورده و از ترشحات حاصله برروی لام گسترش تهیه شود.
- مشخصات بیمار با قلم الماس روی لام حک گردد.
- درصورت نیاز به کشت در کنار شعله ابتدا نمونه به محیط کشت منتقل شود.

CL Sampling

تهیه اسمیر روی لام

از حاشیه ملتهب زخم نمونه برداری کنید

نمونه مناسب سروز (ترشحات) بدون خون است

محل ضایعه را با پنبه الکلی ضدعفونی کنید

اجازه بدهید خشک شود

واکسینواستیل را استریل کنید

اجازه بدهید سرد شود!

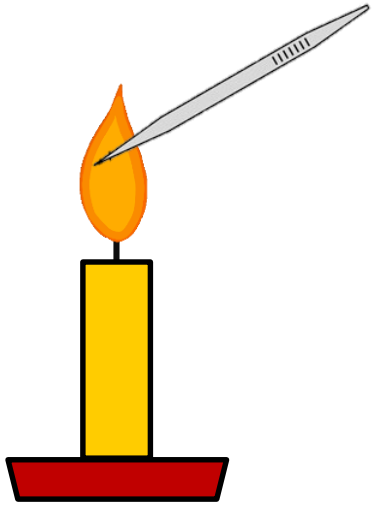

روش رنگ آمیزی :

- باید گسترش تهیه شده بدون استفاده از شعله و در هوای اتاق خشک شود.
- متانول به مدت ۳۰ تا ۶۰ ثانیه قبل از رنگ آمیزی روی گسترش ریخته شود .
- گسترش در مجاورت هوا خشک شود.
- – با توجه به نوع گیمسا آنرا به نسبت ۱ به ۱۰ با آب با pH تنظیم شده ۷/۲ رقیق شود (اگر رنگ رسوب کند باید با کاغذ صافی صاف شود).
- لام را روی پل رنگ آمیزی قرار داده و به مدت ۳۰ دقیقه برروی آن محلول گیمسای رقیق شده ریخته می شود.
- باید توجه داشت که در ارتباط با رقت محلول رنگ آمیزی و نوع آن مدت ۲۰ تا ۳۰ دقیقه برای رنگ آمیزی لازم است.
- هر آزمایشگاه بایستی در حین اجرای برنامه کنترل کیفیت مدت زمان مطلوب را نیز جهت رنگ مورد استفاده از قبل بدست آورد
- لام برای مدت کوتاهی در آب با pHتنظیم شده ۷/۲ فرو برده شده به سرعت خارج شود و در هوا خشک گردد.

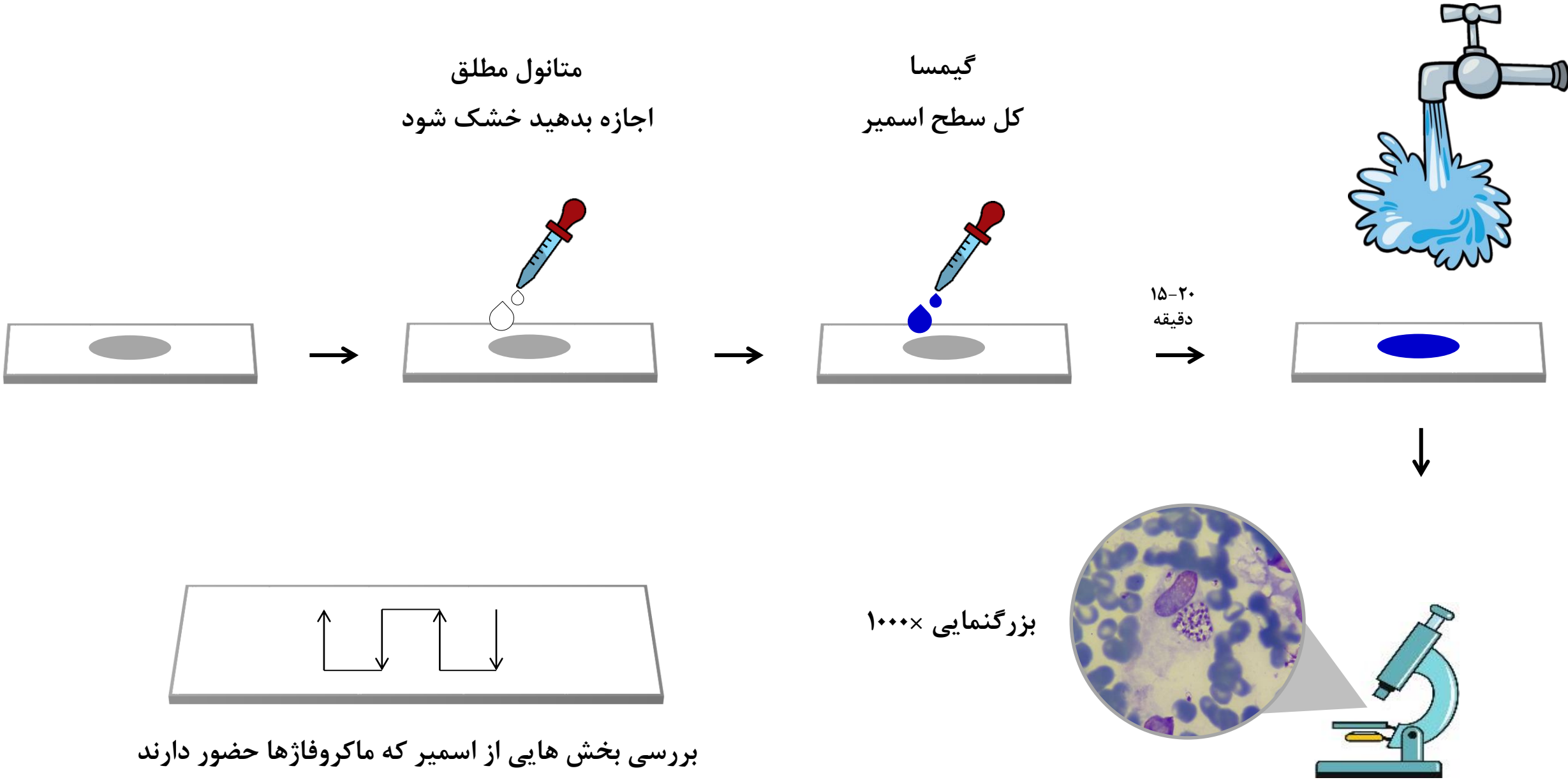
متانول مطلق
اجازه بدهید خشک شود
گیمسا
کل سطح اسمیر
۲۰-۱۵
دقیقه
بزرگنمایی ×۱۰۰۰
بررسی بخش هایی از اسمیر که ماکروفاژها حضور دارند

گزارش نتایج :

- لام با استفاده از عدسی چشمی ۱۰ و عدسی شیئی ۱۰۰ و روغن ایمرسیون و بدون استفاده از لامل در زیر میکروسکوپ نوری مورد مطالعه قرار می گیرد.
- تشخیص مثبت، شامل دیدن انگل لیشمانیا بطور واضح می باشد .
- در هر لام تا زمان مشاهده جسم لیشمن باید حداقل ۳۰ شان مناسب که دارای سلولهای ماکروفاژ باشد بررسی گردد تا شانس مشاهده انگل بیشتر شود.
- در صورت منفی بودن، نمونه لام دوم و یا سوم مورد بررسی قرار گیرد.
- شایان ذکر است که در صورت مشاهده **گلبول قرمز فراوان** و ندیدن جسم لیشمن این نمونه مناسب ارزیابی نبوده و نمونه جدید عاری از خون و حاوی ماکروفاژ بایستی تهیه شود.

Amastigote

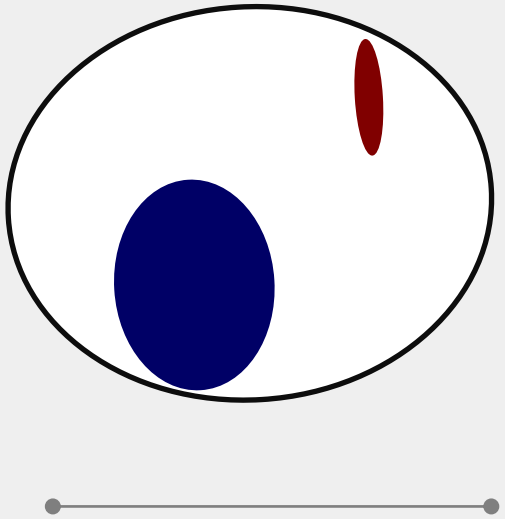

- Also known as Leishman body
- Without free flagellum (nonmotile)
- Obligatory intracellular (macrophages & gastrointestinal/heart muscle cells)

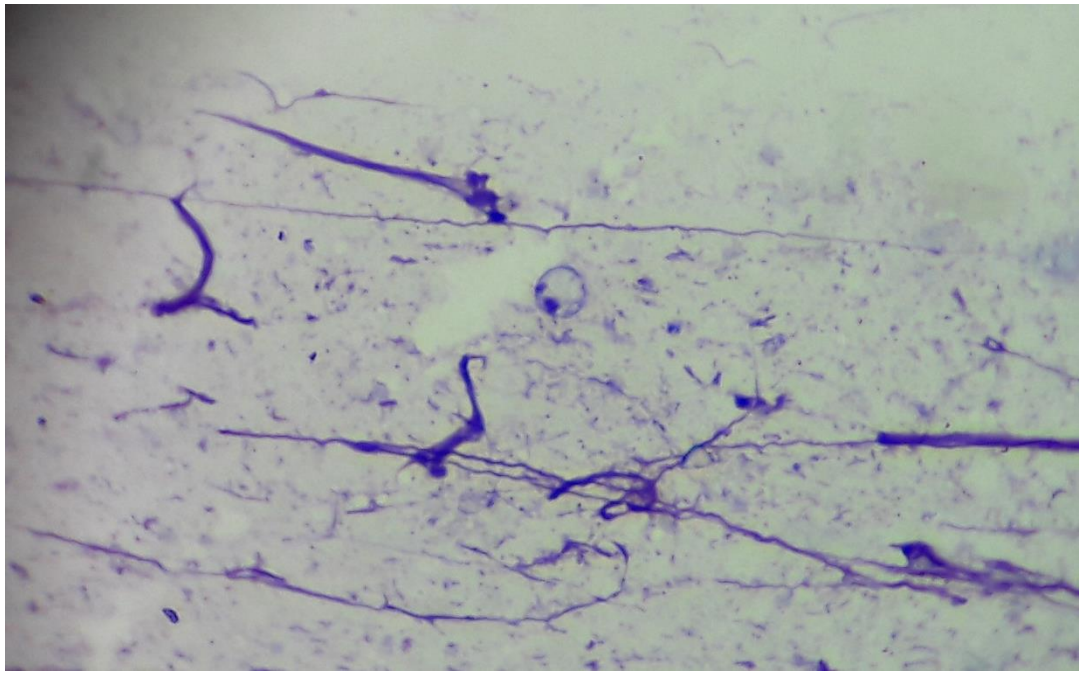

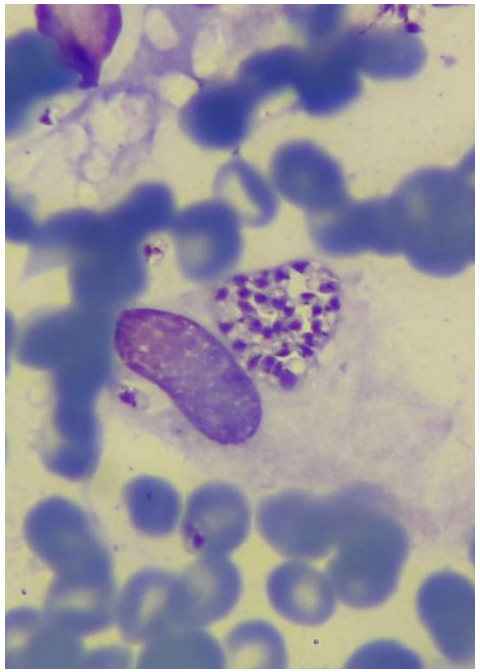

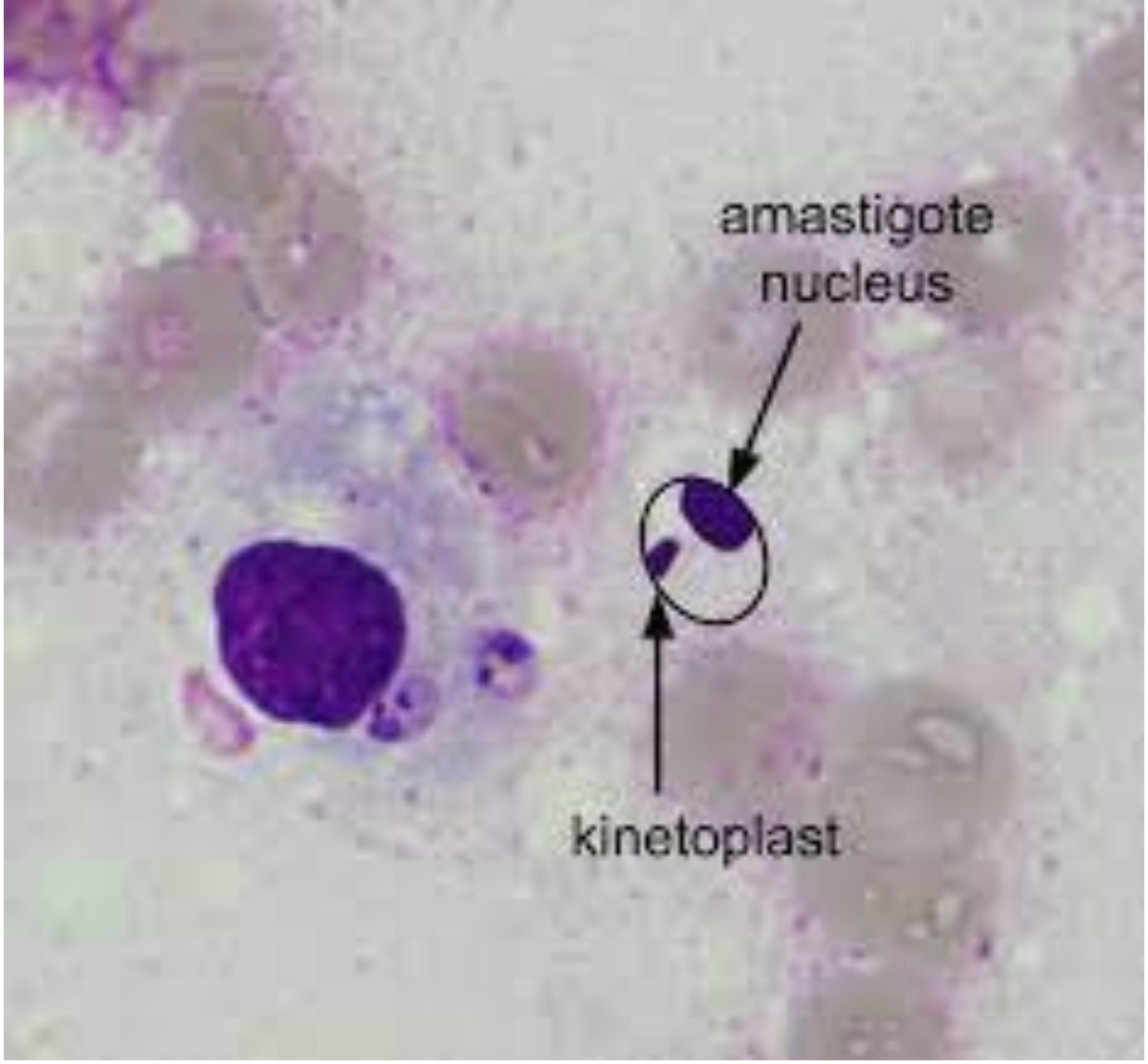
amastigote
nucleus
kinetoplast

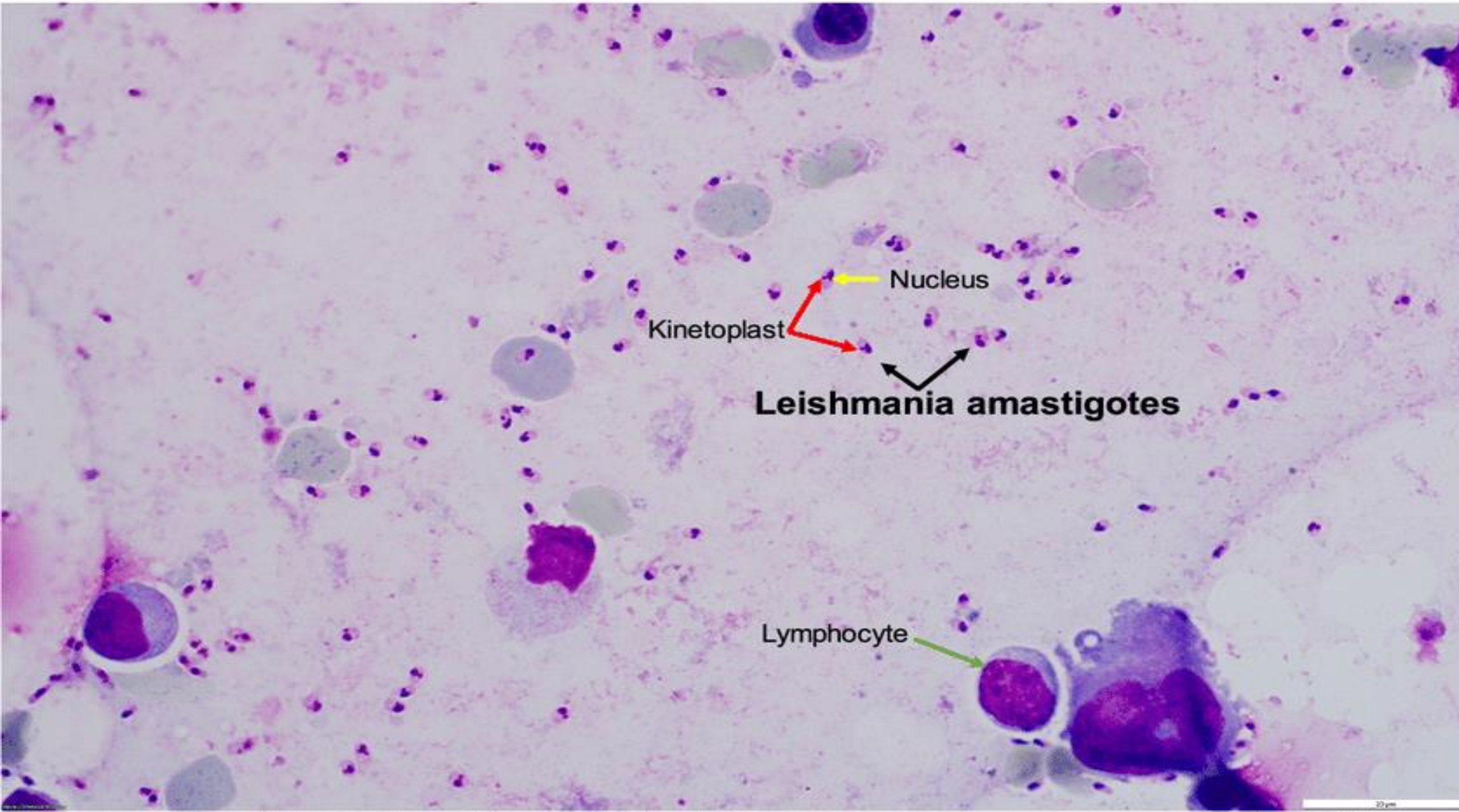
Nucleus
Kinetoplast
Leishmania amastigotes
Lymphocyte

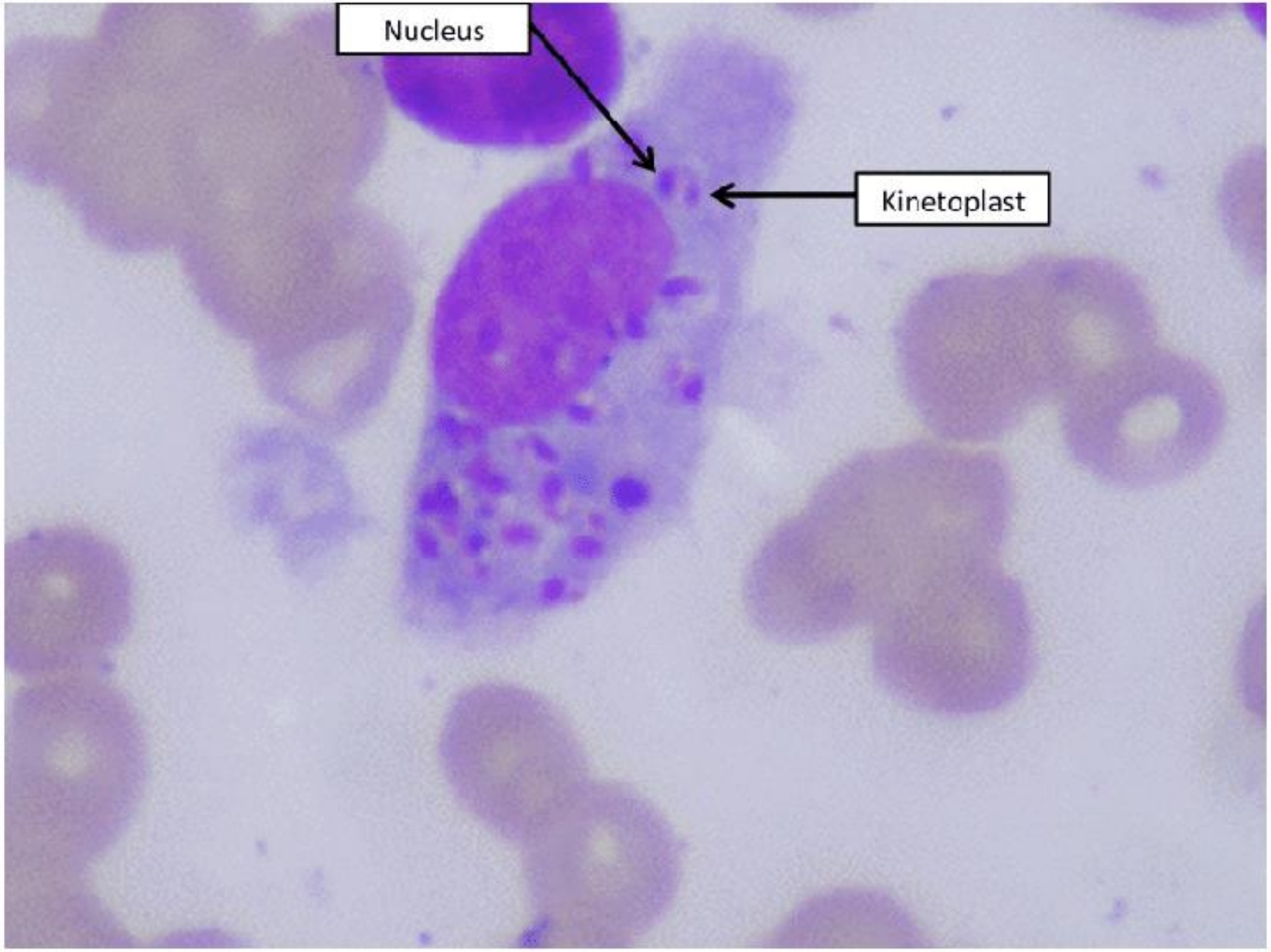
Nucleus
Kinetoplast

amastigotes

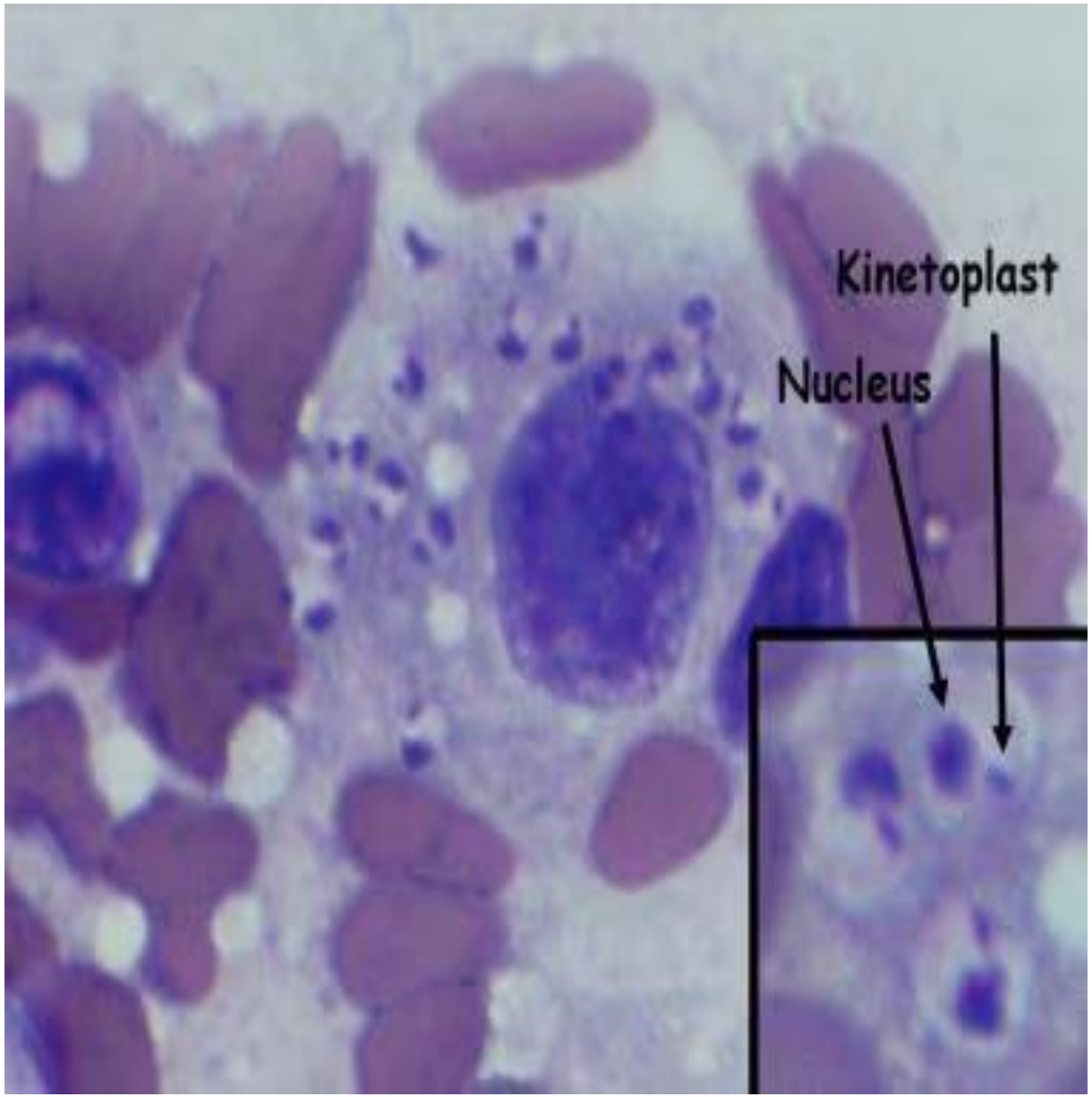
Kinetoplast
Nucleus

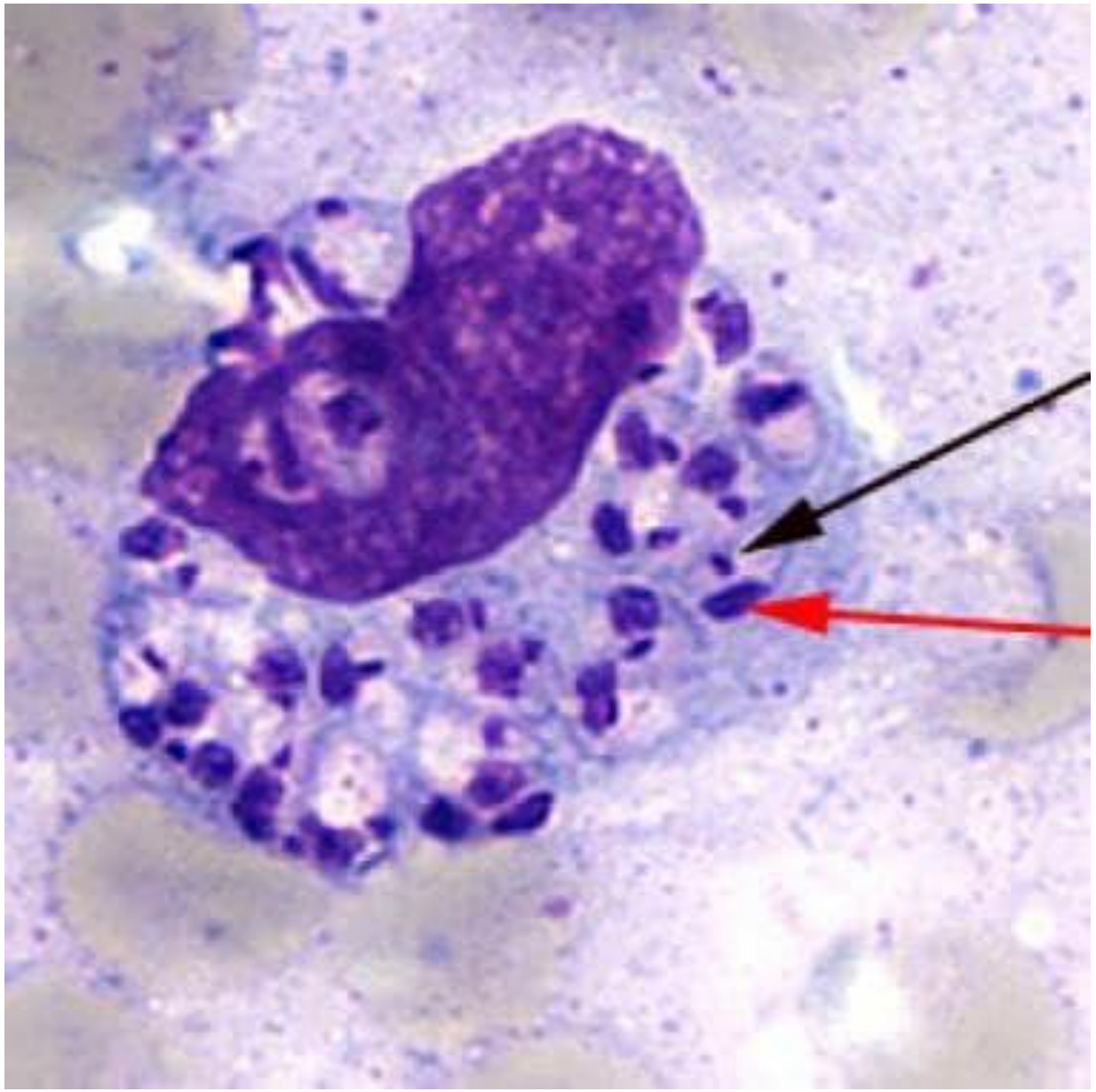

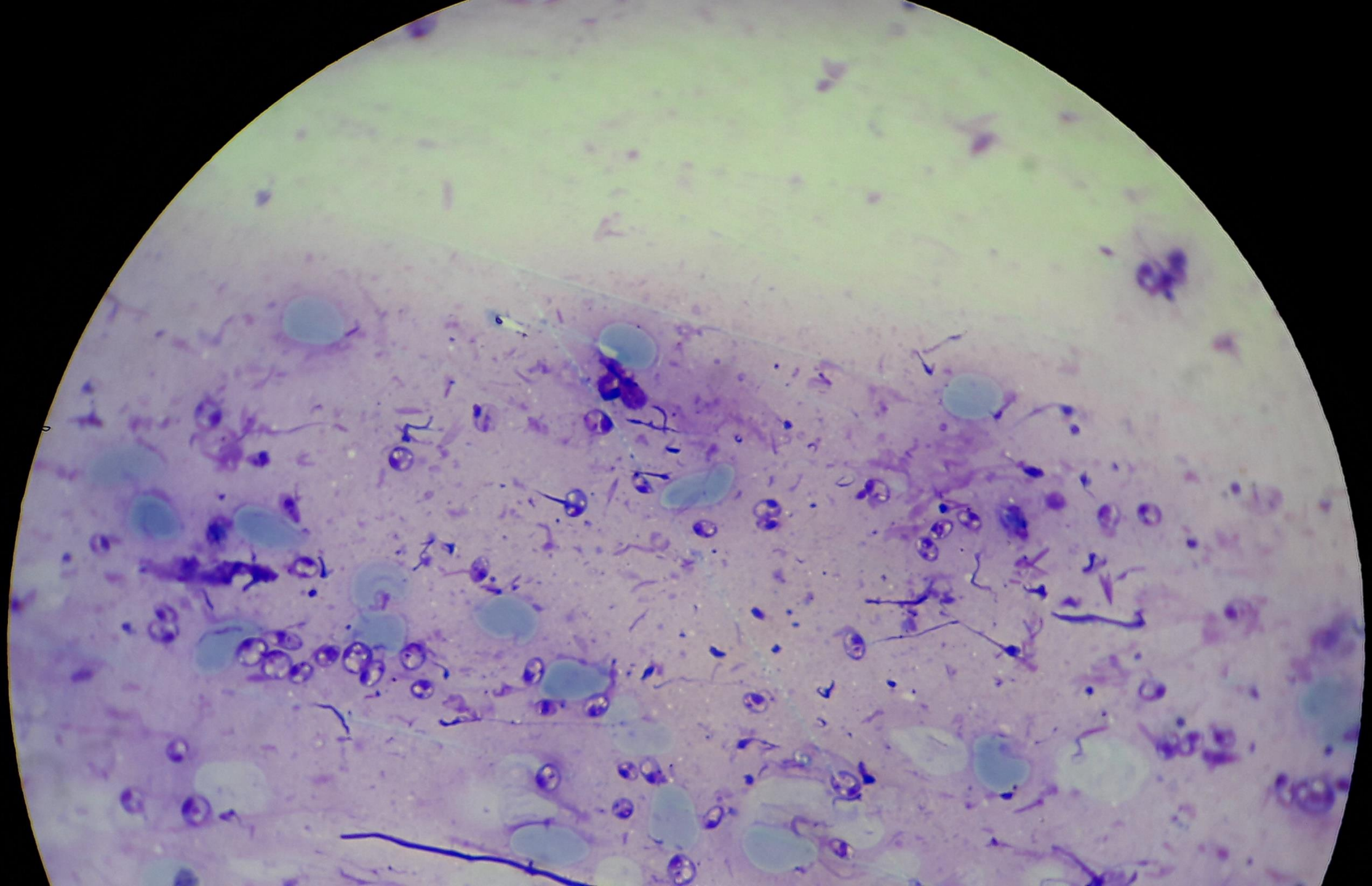

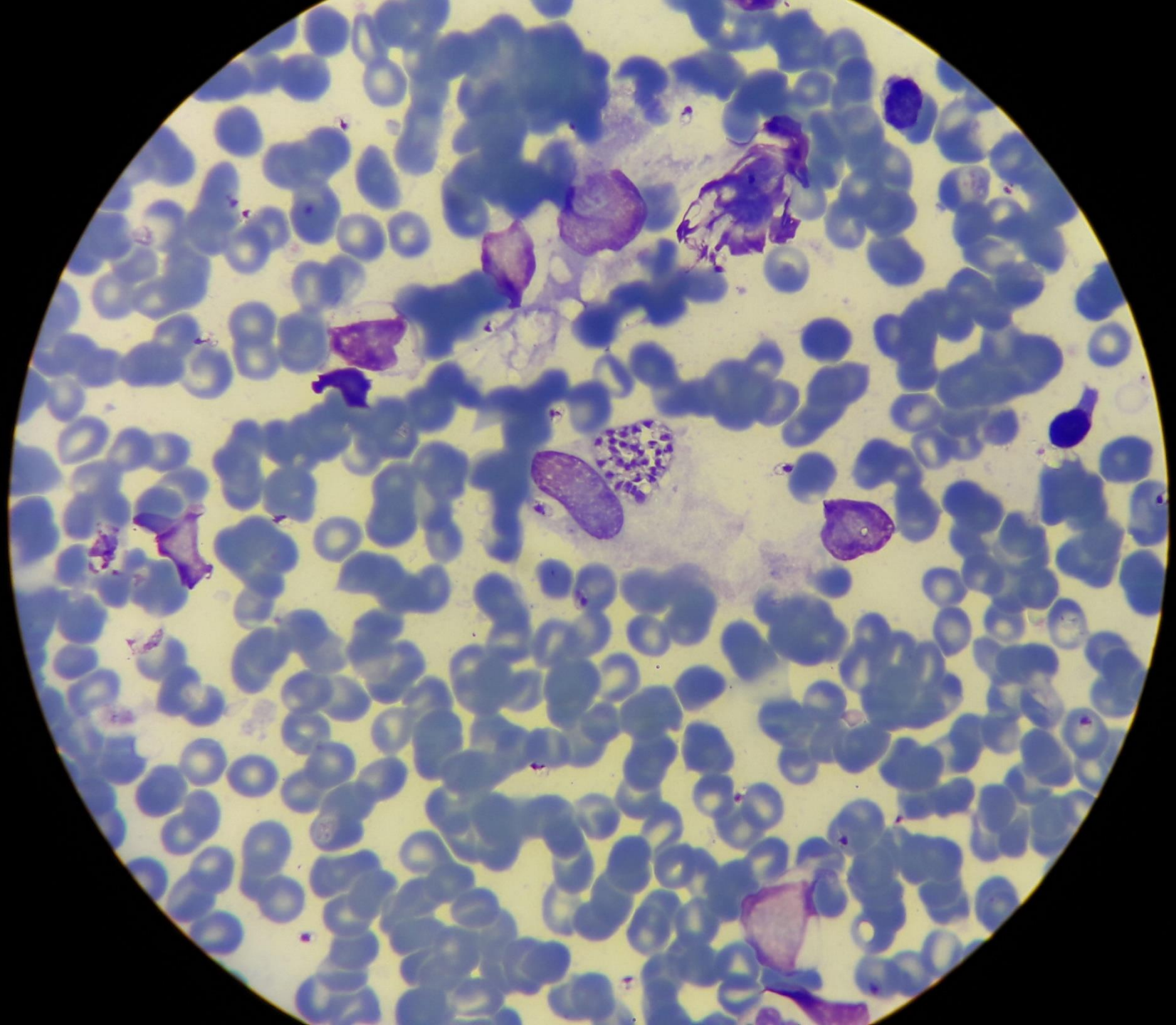

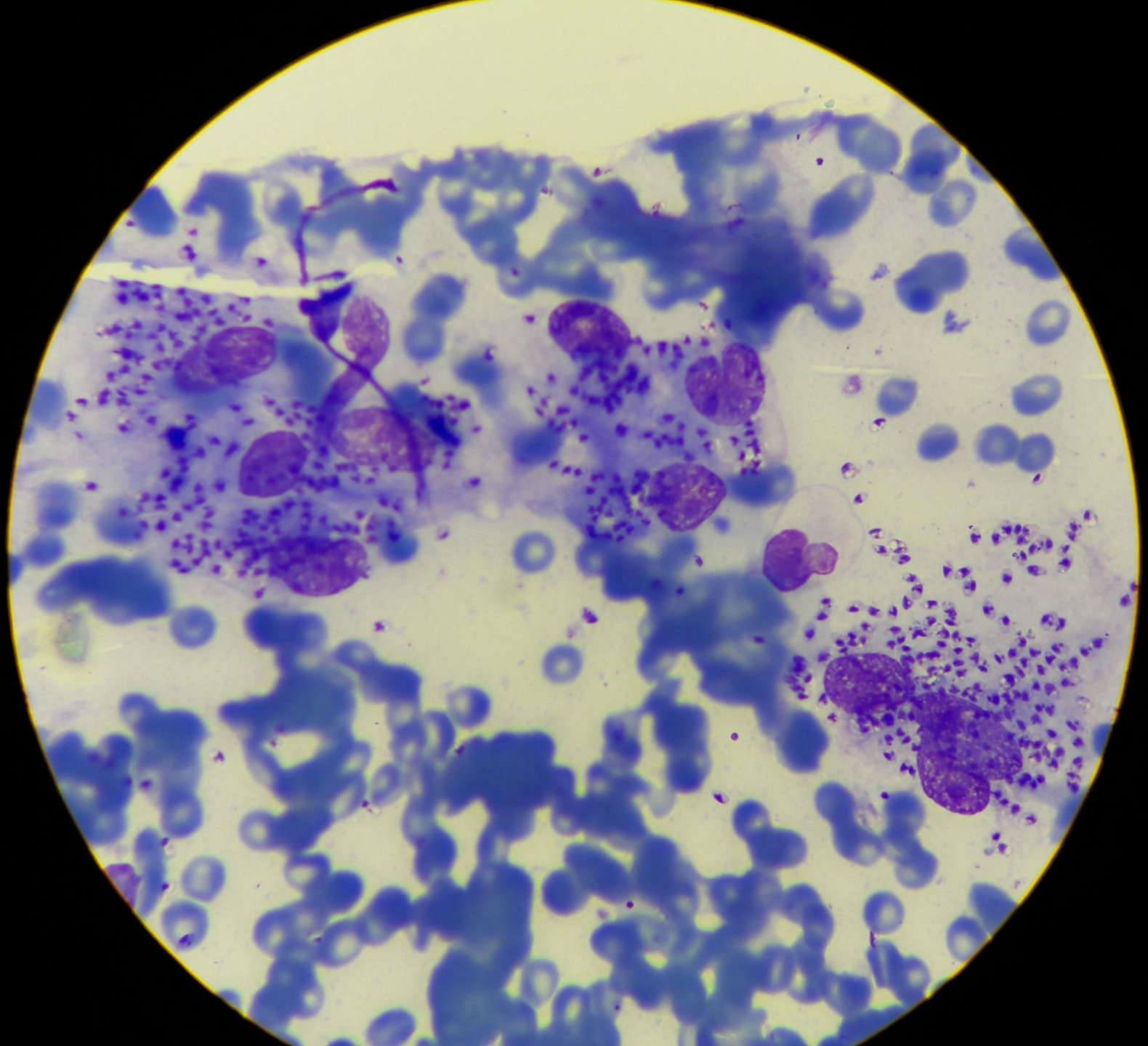

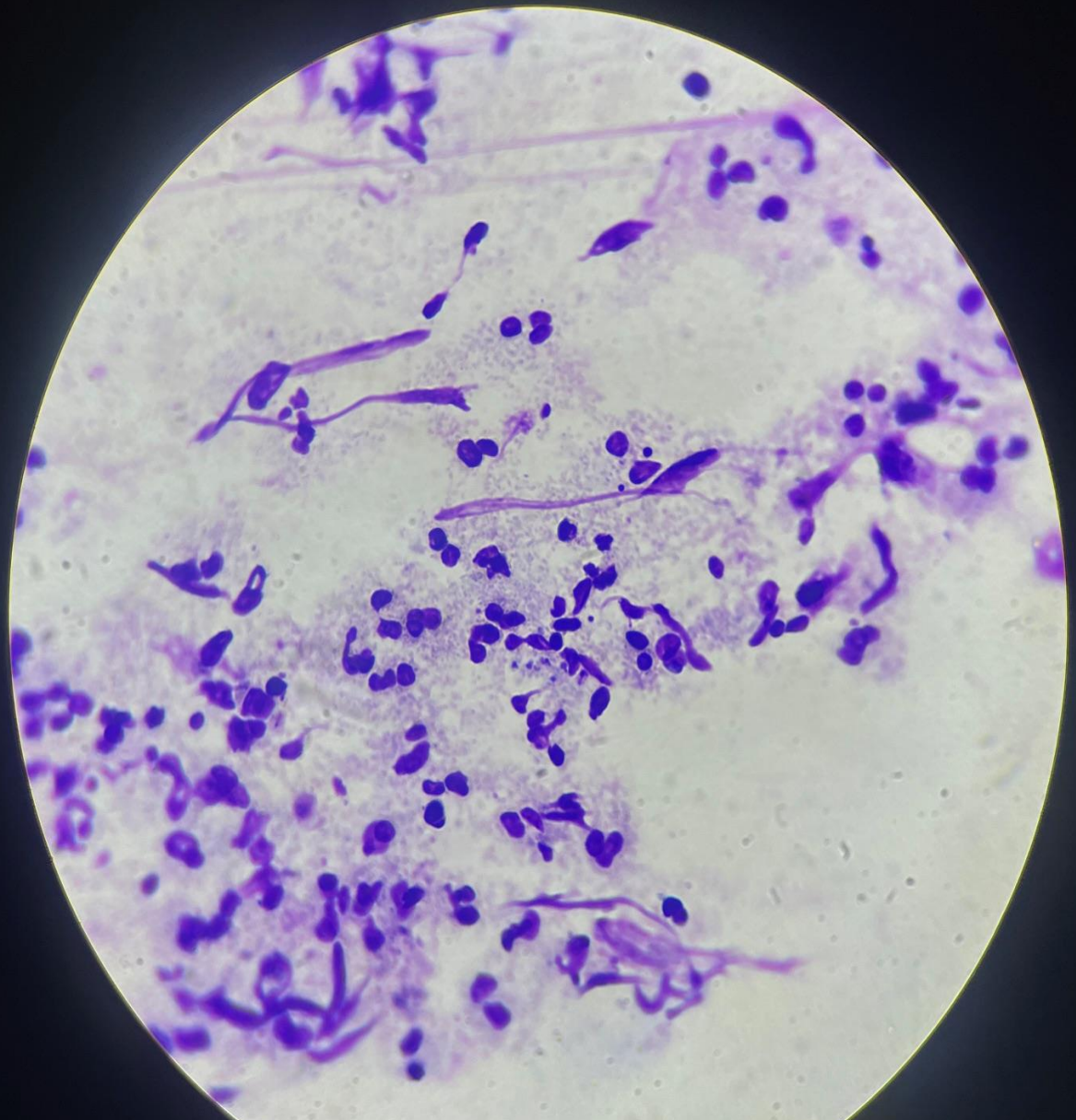

کنترل کیفی

- داخلی
- بررسی صحت و سلامت اجزای آزمایش و روش انجام تست:
  - میکروسکوپ
  - ابزار نمونه گیری
  - رنگ آمیزی گیمسا
- خارجی
- بررسی نتیجه تست
  - لام های مثبت
  - لام های منفی

OLYMPUS
CX23

کنترل کیفی رنگ

- تهیه غلظت های مختلف
- انکوبه در زمان های مختلف
- بدست آوردن زمان و غلظت مناسب برای هر رنگ

کنترل کیفی رنگ

- **سیتوپلاسم و گرانول‌های سیتوپلاسمی** سلول‌های خونی به رنگ قرمز ظاهر می‌شوند در حالی که هسته به رنگ آبی-بنفش در می‌آید.
- **گلبول‌های قرمز** به رنگ صورتی ظاهر می‌شوند.
- **ائوزینوفیل‌ها** (Eosinophil) دارای هسته آبی-بنفش، سیتوپلاسم صورتی کم رنگ و گرانول‌های نارنجی-قرمز خواهند شد.
- **نوتروفیل‌ها**(Neutrophil) با هسته قرمز-بنفش و سیتوپلاسم صورتی ظاهر می‌شوند.
- **بازوفیل‌ها**(Basophil) هسته ارغوانی و گرانول‌های مایل به آبی خواهند داشت.
- **لنفوسیت‌ها**(Lymphocyte) دارای هسته آبی تیره و سیتوپلاسم آبی روشن هستند.
- **مونوسیت‌ها**(Monocyte) دارای یک هسته بنفش و یک سیتوپلاسم صورتی خواهند بود.
- **پلاکت‌ها** دارای گرانول‌های بنفش رنگ خواهند بود.
- **لیشمن بادی:** هسته و کینتوپلاست به رنگ آبی-بنفش سیستوپلاسم کم رنگ

کنترل کیفی خارجی

- لام های منفی:
  - ارسال ۱۰ درصد از لام های به آزمایشگاه مرجع جهت بررسی میکروسکوپی و مولکولی

- لام های مثبت
  - ارسال تمام لام های مثبت به آزمایشگاه مرجع جهت بررسی میکروسکوپی و مولکولی

منابع

- راهنمای کشوری مراقبت لیشمانیوز جلدی
- دستورالعمل تشخیص آزمایشگاهی لیشمانیوز جلدی و احشایی(آزمایشگاه مرجع سلامت)

- Manual for case management of cutaneous leishmaniasis in the WHO Eastern Mediterranean Region
- Articles:
  - A novel non-invasive diagnostic sampling technique for cutaneous leishmaniasis
  - Evaluation of Less Invasive Sampling Tools for the Diagnosis of Cutaneous Leishmaniasis
  - Cutaneous leishmaniasis situation analysis in the Islamic Republic of Iran in preparation for an elimination plan